

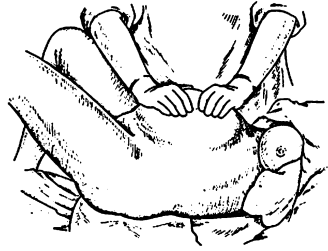
ГОЛОТА В.Я.

**ЭПОНИМЫ
В АКУШЕРСТВЕ
И ГИНЕКОЛОГИИ**

**Москва
«МЕДпресс-информ»
2004**

1. АБУЛАДЗЕ СПОСОБ

Удаление последа при гипоплазии мышц передней брюшной стенки. Способ технически простой и состоит в том, что брюшную стенку по средней линии захватывают обеими руками, приподнимают вверх и предлагают роженице потужиться: при этом послед, как правило, легко выходит из полости матки.



Абуладзе способ

2. АБУРЕЛА ПРОБА (Е.А.Aburel)

Синоним: окситоциновый тест.

3. АБУРЕЛА ОПЕРАЦИЯ (Е.А.Aburel)

Пластическая операция при множественной миоме матки, заключается в иссечении вместе с узлами опухолей двух лоскутов на передней и задней поверхности матки, клиновидном иссечении узлов из боковых стенок и формировании матки за счет сокращенных боковых стенок.

4. АГАФОНОВА ЛОЖКА КАТЕТЕР

Синоним: эксцеребратор.

5. АДИСОНОВА БОЛЕЗНЬ (Adissoni)

Синонимы: бронзовая болезнь, хроническая недостаточность коры надпочечников.

Болезнь обусловлена двухсторонним поражением коры надпочечников с исключением или уменьшением продукции ее гормонов. Болезнь характеризуется наличием гиперпигментации кожи и слизистых оболочек, похудением, артериальной гипотензией, нарушением водно-солевого обмена, менструальной и детородной функции (аменореей, бесплодием, гипоплазией и гипофункцией наружных и внутренних половых органов).

6. АЕЙДИГА КЛЕТКИ

Андробластома яичника диффузная.

7. АКСЕНФЕЛЬДА СИНЕХИОТОМ (K. Th. AXENFELD)

Режущий инструмент с узким серпообразным лезвием, предназначенный для рассечения задних синехий.

8. АЛЕКСАНДРОВА-ШАУТЫ-ВЕРТГЕЙМА ОПЕРАЦИЯ

Операция создания опоры для мочевого пузыря при выпадении матки с наличием цитоцеле путем выведения матки из брюшной полости и фиксации ее между передней стенкой влагалища и мочевым пузырем.

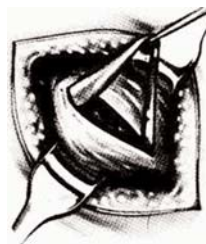9. АЛЕКСАНДЕРА-АДАМСА ОПЕРАЦИЯ (Aleksander, Adams)

Синоним: операция укорочения круглых связок матки при опущении и выпадении тела матки.

Отличие данной пластической операции от других вариантов, которые основаны на укорочении круглых связок, состоит в оперативном доступе к круглым связкам через паховые каналы.

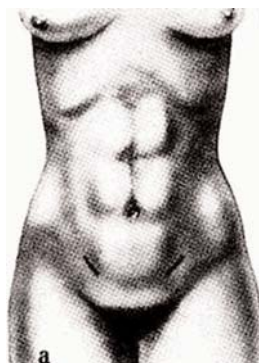
Основные моменты операции укорочения круглых связок по методу Александра-Адамса:

- Разрез кожи и подкожной клетчатки в области поверхностного пахового кольца.
- Разрез пахового канала.
- Нахождение круглой связки матки.
- Захват круглой связки матки и подшивание ее с укорочением.



10. АЛИФЕРОВОЙ СИМПТОМ

При обычном способе вызова дермографических полос на коже у здоровых беременных возникает ярко-розовая или красная полоса, характерная для нормального развития и течения беременности, а также при позднем гестозе беременных легкой и средней степеней тяжести. При наличии тяжелой степени позднего гестоза возникает бледная, чуть заметная полоса. При очень тяжелой степени позднего гестоза дермографическая реакция отсутствует вообще.



Натянутая правая круглая связка матки. Указанные линии разрезов соответствуют наружным отверстиям паховых каналов

11. АЛЛЕНА СИМПТОМ (Allen)

Кратковременная боль, которая неожиданно появляется за грудиной, одышка, тахикардия. Наблюдается у рожениц при эмболии околоплодными водами мелких ветвей легочной артерии.

12. АЛЛЕНА-ХЕЙУЭРДА-ПИНТО МЕТОД

Метод изучения функционального состояния коры надпочечников, основанный на определении количества дегидроэпиандростерона в суточной моче.

13. АЛЛЕНА-МАСТЕРСА СИНДРОМ (Allen, Masters)

Синонимы: травматическое повреждение параметрия, разрыв заднего листка широкой связки матки.

Клинические признаки: боль в нижних отделах живота и в области таза, дизпареурия, тенезмы. Операционная находка при лапаротомии. Патологическая подвижность

шейки матки при бимануальном исследовании, наличие экссудата в позадиматочном пространстве, полакиурия — основные диагностические признаки синдрома.

Травматическое повреждение параметрия возможно в результате патологических родов или грубого выскабливания беременной матки. Условиями для формирования симптомокомплекса являются:

- а) размягчение боковых частей параметрия;
- б) фенестрация широкой связки;
- в) варикозное расширение вен параметрия, что приводит к ослаблению связочного аппарата, ретрофлексии и чрезмерной подвижности матки или шейки матки.

14. АЛЬВАРЕЦА СИНДРОМ (Alvarezu)

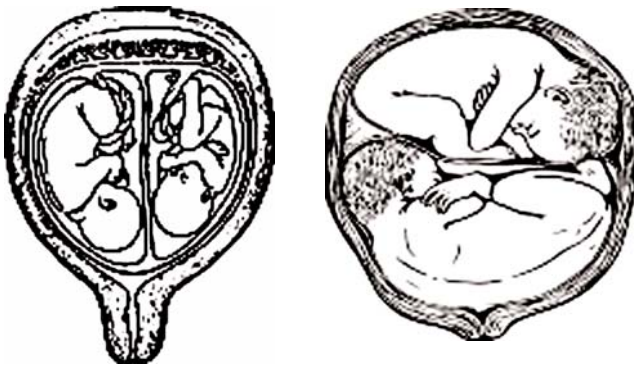
Синоним: мнимая беременность.

Интерес к мнимой беременности снова возник после 1949 года, когда впервые был повторно описан малоизвестный синдром Альвареца. Этот синдром чаще всего наблюдается у невротических, психически неуравновешенных женщин. Для клинической картины синдрома Альвареца характерно кратковременное вздутие живота. Однако в литературе описаны случаи хронического вздутия живота, которое длилось до полугода. Больные ощущают напряжение в животе, иногда боль. Рентгенологическое исследование выявляет метеоризм; признаки вздутия иногда настолько выражены, что возникает необходимость проведения лапаротомии по поводу острого живота, опухоли или асцита.

Подобная картина напоминает клинику «мнимой беременности», при которой «симптомы беременности» чаще всего начинаются с исчезновения менструации, появления пигментации вокруг сосков молочных желез и последующего вздутия живота, который напоминает беременную матку.

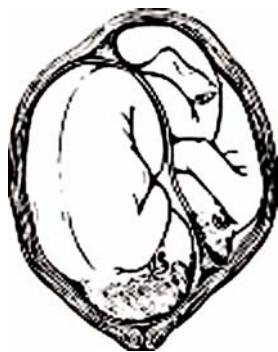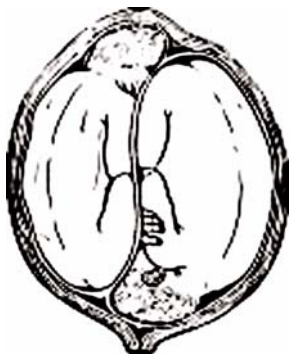
15. АЛЬФЕЛЬДА СИМПТОМ (Ahlpheld)

На передней стенке матки пальпируется косая или вертикальная борозда, которая как бы делит ее на два сегмента, — признак двойни при беременности.



Однородная двойня: оба плода расположены в головном предлежании. Двойня: оба плода в поперечном положении

Двойня: один плод в головном, другой в тазовом предлежании. Двойня: оба плода в косом положении



16. АЛЬФЕЛЬДА ПРИЗНАК-1 (Ahlpheld)

Нерегулярные спастические сокращения разных сегментов матки при бимануальном влагалищном исследовании. Признак развивающейся беременности. Возникает к 3-му месяцу беременности.

17. АЛЬФЕЛЬДА ПРИЗНАК-2 (Ahlpheld)

Синоним: признак отделения плаценты.

Опускание пуповинного канатика вместе с зажимом, наложенным возле вульварного кольца, на 10-12 см в случае отделения плаценты. Достоверность признака 90-92%. Опускание меньше этого расстояния не является убедительным признаком отделения плаценты.

18. АНЛПHELD FRIDRICH (1843-1929) — немецкий акушер-гинеколог.



Нестор Максимович
Амбодик

19. НЕСТОР МАКСИМОВИЧ АМБОДИК (1744-1812)

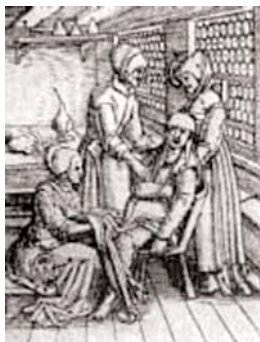Основатель русского научного акушерства — «Профессор повивального искусства».

20. АМБРУАЗ ПАРЕ (1517-1590) — французский лейб-хирург

Организация Паре первого в мире родовспомогательного учреждения и при нем повивальной школы способствовала развитию акушерской науки. Значительные успехи анатомических открытий в свою очередь подготовили почву для развития научного акушерства. Тем не менее, требо-



Амбруаз Паре



Прием родов на стуле. Из немецкого учебника практического акушерства 1554 г.



Обследование роженицы акушеркой. Из немецкого справочника по акушерству (1513 г.)



Положение полной роженицы во время родов. Из французского справочника по акушерству (1595 г.)

вались дальнейшие наблюдения и исследования организма беременных и рожениц, чтобы объяснить такой сложный биологический процесс, как беременность и роды.

Хотя работы Амбруаза Паре в акушерстве немногочисленны, тем не менее, они оказали большое влияние на дальнейшее развитие этой специальности. После многих веков забвения им впервые снова была возвращена в практику акушерская операция поворота плода на ножку.

Паре не разграничивал операцию поворота на ножку от операции извлечения плода: поворот и извлечение были у него одной операцией. Тем не менее, применение операции поворота даже в этом виде в значительной мере улучшило результаты практического акушерства. Операция поворота разрешила благополучно завершить роды иногда в таких случаях, которые раньше обычно заканчивались трагически для роженицы и плода. При кровотечениях во время родов Паре стал рекомендовать быстрое освобождение матки от ее содержимого. Паре впервые ввел молокоотсос.

Что касается операции кесарева сечения, то ее Паре предполагал только на мертвой женщине, хотя его ученику Жакову Гийемо (J. Guillemeau 1550-1612) приписывается проведение кесарева сечения на живой роженице.

Во времена Паре восстановилось применение операции симфизиотомии, впервые введенной в практику врачами Салернской медицинской школы. Значительной заслугой Паре в акушерстве следует считать еще и то, что он понял важность и необходимость систематической акушерской подготовки. Он видел, что для правильного ведения родов недостаточно иметь только практические навыки, а нужны специальные медицинские знания. Необходимость специальной акушерской подготовки многие врачи видели и раньше, но только Паре впервые в истории основал повивальную школу. Эта школа была основана при парижском госпитале «Hotel-Dieu». В эту школу принимали только женщин, курс обучения продолжался 3 месяца, из которых 6 недель отводилось на практические занятия.

21. АНДЕРСОНА-ГОЛЬТА СИНДРОМ (Anderson, Holt)

Синоним: Овуляторный синдром.

Болевой синдром, который развивается у женщин после разрыва фолликула во время овуляции. Выраженная боль иногда напоминает колики, появляется у женщины с регулярными менструациями в период между 10 и 14 днем от начала первого дня менструации. Боль сохраняется на протяжении 12-24 часов, после чего исчезает, чаще всего неожиданно. Иногда выраженной боли предшествует тупая болезненность с ощущением неопределенного напряжения, вздутие кишечника, ощущение «давления» на прямую кишку, обусловленное геморрагическим содержимым, которое находится в дугласовом кармане (см. Дугласова пущота).

22. АНДЕРСОНА-НОВИ СИНДРОМ

Очаговая атрофия кожи головки новорожденного, овальные участки атрофии кожи величиной от булавочной головки до монеты.

23. АНДЕРНАХА КОСТИ

(см. Вермеевы кости).

24. АНОСОВОЙ КРИТЕРИИ ЭСТРОГЕННОЙ НАСЫЩЕННОСТИ

Слизистая оболочка и выделения из влагалища в зависимости от степени гормональной насыщенности имеют три состояния:

а) симптом блеска слизистой оболочки — резкая недостаточность или отсутствие эстрогенов. Слизистая оболочка влагалища очень тонкая, будто натянутая, блестящая. Выделения из влагалища незначительные, прозрачные; при нанесении их на предметное стекло быстро высыхают.

б) симптом «зернистости» выделений из влагалища — умеренная или незначительная недостаточность эстрогенов. Слизистая оболочка влагалища сочная, значительное количество выделений, консистенция и цвет их напоминают редкую простоквашу, на стекло наносятся хорошо, мазок мелкозернистый.

в) симптом «заморозка» — значительное содержание эстрогенов. Слизистая оболочка влагалища сочная, белесоватая, как бы припудрена, напоминает изморозь. Выделения на стекло из-за их плотности наносятся тяжело. На стекле получается комковатость.

25. АПГАР ШКАЛА (Apgar)

Синоним: определение состояния новорожденного в первые минуты после родов (1-5 мин.).

Симптом	Баллы		
	0	1	2
Частота сердцебиения у новорожденного уд/мин	отсутствует	меньше 100	больше 100
Дыхание	отсутствует	брадипное, нерегулярное	нормальное, громкий крик
Мышечный тонус	отсутствует	легкая степень загибания конечностей	активные движения
Рефлекторная возбудимость (реакция на отсасывание слизи, раздражение подошв)	отсутствует	grimаса	кашель, чихания, громкий крик
Окраска кожи	генерализованная бледность или цианоз	акроцианоз	полностью розовые

Состояние детей оценивается на 1 и 5 минутах после рождения. 1-3 балла свидетельствует о тяжелой степени асфиксии; 4-6 — о средней степени; 7 баллов — о легкой степени асфиксии новорожденного. Оценка состояния новорожденного в 8-10 баллов отвечает физиологической норме.

26. АПЕРТА-ГАЛЛЕ СИНДРОМ (Apert, Gallis)

Дефеминизация, вирилизация и интерсексуальность, которая сопровождается трофическими и обменными нарушениями. Менструальные нарушения дефицитного типа: олигоменорея с ановуляцией, часто продолжительная аменорея (3-5 лет и более). Трофические и обменные нарушения характеризуются следующими признаками: кожные покровы жесткие при прикосновении, с очагами кератоза, локальными поражениями кожи и дерматитом, фурункулезом. У женщин с синдромом А.-Г. наблюдается облысение по мужскому типу, глюкокортикоидная гиперфункция коры надпочечников, которая сочетается с ожирением, сахарным диабетом, гипертонией.

27. АППЕЛЬТА-ГЕРКЕНА-ЛЕНЦА СИНДРОМ (Appelt, Gerken, Lenz)

Синоним: синдром Робертса (Roberts).

Комплекс аномалий аутосомно-рецессивного наследования: переносимая беременность, которая заканчивается рождением плода с недостаточной массой и длиной (гипотрофия), тетрафокомелия, оксифеалия с экзофтальмом, «волчья пасть» и «заячья губа», гипертелоризм, «антимонголоидное» размещение глазной щели, у плодов женского пола — выраженная гипертрофия клитора, гинекотрофизм.

28. АПТА–ДАУНЕРА ПРОБА (L. Apt–Dauner)

Метод определения природы происхождения крови в стуле (кале) (при милене новорожденных), основанный на том, что при добавлении щелочной жидкости к суспензии испражнений новорожденного материнская кровь, которая заглотнулась ребенком в момент рождения головки плода, становится коричневой, а кровь самого новорожденного, окрасившая кал, не имеет цвета.

29. АРЕНДТА СПОСОБ (ARENDT)

Способ остановки маточного послеродового кровотечения.

Переднюю и заднюю маточные губы захватывают пулевыми щипцами и шейку матки низводят к выходу из влагалища (вульварному кольцу). После периодического потягивания книзу за шейку матки ей дают самостоятельно и свободно втянуться вглубь. Сжатие таким образом нервных сплетений и сосудов, которые находятся в клетчатке заднего свода, стимулирует сокращение мышц матки и остановку кровотечения.

30. АРИАС–СТЕЛЛЫ ФЕНОМЕН (ARIAS–STELLA)

Синоним: признак нарушения или прерывания беременности.

Характеризуется наличием в эндометрии атипичных клеток с явлениями набухания, вакуолизации протоплазмы, гиперхромазии, гипертрофии ядер с их фрагментацией, наличием интенсивно окрашенных эпителиальных клеток эндометрия, которые при А.-С. ф. по размерам в 4-5 раз превышают размер нормального ядра. Наблюдается при осложненной беременности у женщин с длительным бесплодием, пузырьном заносе, хориоэпителиоме.

Ряд наблюдений последнего времени свидетельствует о развитии феномена Ариас–Стеллы у больных, у которых применялась лучевая терапия, а также у тех, кто принимал большие дозы прогестинов или хорионального гонадотропина.

31. АРЛЕКИНА СИНДРОМ

Название синдрома обусловлено именем персонажа итальянской «комедии масок», который носил костюм из разноцветных лоскутов.

Синдром основан на резком контрасте в интенсивности окраски обеих половин тела (туловища) новорожденного при положении его на стороне. Наблюдается при наличии травмы и кровоизлияния в диэнцефальный участок мозга в результате патологических родов.

32. АРМАНИ–ГАНДАР–БАЛДАУФА ТЕСТ ЛЕЧЕНИЯ АМЕНОРЕИ (ARMANI, GANDAR, BALDAUF)

Синоним: налоксоновый тест.

Тест, эффективный при аменорее, спровоцированной диэнцефальным ожирением (базальная температура монофазная, гипергликемия отсутствует, уровень андрогенов, ФСГ (фолликулостимулирующего гормона) и пролактина в норме, функция щитовидной железы не нарушена). Ожирение усиливает ответ ЛГ (лютеинизирующего гормона) на налоксон. При ожирении, осложненном аменореей в сочетании с гирсутизмом, повышается уровень эндорфинов. Введение налоксона не только нормализует выработку ЛГ, но и тормозит развитие ожирения, снижая аппетит.

Техника выполнения теста: внутривенно, пульсирующим методом со скоростью 0,4 мг/мин. каждые 8 мин. с 8.30 до 12.30 вводится налоксон, антагонист рецепторов эндогенных морфиноподобных веществ типа эндорфинов и энкефалинов, а также морфия. Через 2-3 дня после этого проводится ультразвуковое исследование яичников с целью выявления растущих фолликулов. Менструальная функция восстанавливается через 14-21 день от дня проведения теста.

33. АРНОУСА СИМПТОМ (ARNOUS)

Синоним: признак двойни.

Вслушивание двойных и счетверенных движений плода, которые повторяются через определенные промежутки времени вместе или изолированно. Признак двойни или многоплодной беременности.

34. ARNOUS EMILE (1871 - ?) — французский гинеколог.

35. АРСЕНЬЕВОЙ СТЕПЕНИ ПРОЛИФЕРАЦИИ (по данным гормональной кольпоцитологии).

I степень (П-I): в мазке преобладают промежуточные клетки (до 90%). Поверхностных клеток с крупными ядрами, которые окрашиваются базофильно, не больше 10%. Встречаются единичные лейкоциты. Характерна для первых дней менструального цикла.

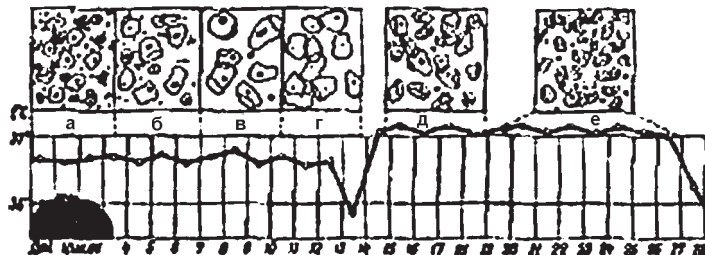
II степень (П-II): поверхностных и промежуточных клеток поровну. Кариопикнотический индекс составляет 1-3%, эозинофильный — 1-20%. Встречается в раннюю фолликулярную фазу нормального менструального цикла.

III степень (П-III): преобладают поверхностные клетки. Кариопикнотический индекс составляет 30-50%, эозинофильный — 20-50%. Обнаруживается в среднюю фолликулярную фазу цикла.

IV степень (П-IV): в мазке встречаются преимущественно поверхностные, по отдельности расположенные клетки с четкими границами, в их протоплазме видна зернистость. Эозинофильный индекс — в границах от 50 до 70%, кариопикнотический индекс — от 50 до 80%. Чаще всего наблюдается в период овуляции, но может встречаться на 11-15 дни нормального менструального цикла.

V степень (П-V): обнаруживаются в мазках только поверхностные клетки большого размера с четкими контурами, которые размещаются изолированно одна от одной. Эозинофильный индекс колеблется от 70 до 100%. Характеризует избыточ-

Кольпоскопическая картина и базальная температура при нормальном менструальном цикле



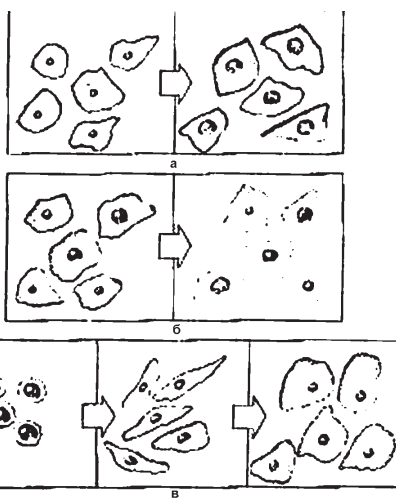
ную эстрогенную стимуляцию, при нормальном менструальном цикле не встречается. Наблюдается у больных с дисфункциональными маточными кровотечениями, в периоды задержки менструации и при наличии гормонпродуцирующих опухолей яичников.

36. АРСЕНЬЕВОЙ СТЕПЕНИ ЛУТЕИНОВОЙ СТИМУЛЯЦИИ

I степень (Л-I): в мазке поровну промежуточных и поверхностных клеток, размещенных преимущественно группами. Встречаются и по отдельности расположенные клетки, но с завернутыми краями. Могут быть довольно высокими эозинофильный и кариопикнотический индексы (до 50-60%). Определяется с 16-го по 20-й день менструального цикла.

II степень (Л-II): мазок состоит преимущественно из групп промежуточных клеток с крупными ядрами и четкими контурами. Иногда наблюдается цитоллиз, и всегда в мазке встречаются лейкоциты. Определяется с 20-го по 25-й день менструального цикла.

III степень (Л-III): мазок представляет собою пласты мелких промежуточных клеток без четких контуров и со значительным количеством лейкоцитов, фон мазка — темный. Определяется с 25-го по 28-ой дни нормального менструального цикла.

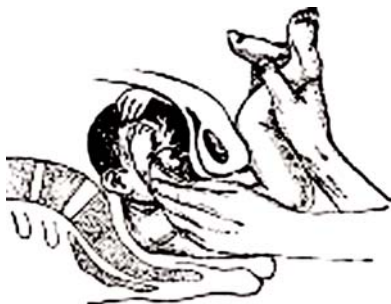

Схематическое изображение индексов, которые используются в кольпоцитологической диагностике: а — кариопикнотический индекс (КИ) — соотношение поверхностных клеток с мелкими ядрами к поверхностным клеткам с большими ядрами (в %) б — эозинофильный индекс (ЭИ) — соотношение поверхностных эозинофильных клеток к поверхностным базальным клеткам (в %); в — индекс дозревания (ИД) — соотношение количества парабазальных, промежуточных и поверхностных клеток (в %)

37. АРТУР-МЮЛЛЕРА СПОСОБ (ARTUR, MULLER)

Синоним: освобождение ручек во время родов при тазовом предлежании.

Извлечение плода осуществляется обеими руками за ягодицы так, чтобы большие пальцы разместились параллельно на ягодицах, указательные пальцы расположились впереди на костях таза, а другие — на бедрах плода. После этого акушер сильными тракциями вниз старается вывести туловище плода по возможности к лопатке, следя одновременно за тем, которое из рождающихся плечиков (правое или левое) имеет тенденцию поворота к симфизу, и своими тракциями помогает этому повороту. Важным моментом этого способа является то, что одновременно с операцией извлечения по А.-М. с. ассистент, надавливая сверху вниз через брюшную стенку (см. Способ Виганда-Мартина-Винкеля), помогает акушеру, который принимает роды.



Способ для освобождения запрокинутой ручки при заднем виде

Извлечение плода длится до появления переднего плечика и соответствующей ручки плода из-под лонного сочленения. Если ручка не освобождается самостоятельно, ее легко освобождают указательным пальцем соответствующей плечу руки. После этого туловище плода за ягодицы резко поднимают вверх с одновременной тракцией вверх до тех пор, пока заднее плечико и соответствующая ему ручка не освободятся из-под промежности.

38. АРХАНГЕЛЬСКОГО АКУШЕРСКИЙ ПОВОРОТ

Наружный акушерский профилактический поворот на головку, производимый при поперечном или косом положении плода или при тазовом предлежании, основным принципом которого является смещение ягодиц в сторону спинки, спинки — в сторону головки, головки — в сторону животика плода.

39. АСТРИНСКОГО ПРИЕМ

Акушерский прием для ведения родов при узком тазе: в конце периода раскрытия роженицу укладывают таким образом, чтобы она во время схватки своими руками сильно подтягивала колени к животу, для увеличения крестцового кифоза рекомендуется подкладывать под ягодицы валик высотой 20 см.

40. АТАБЕКОВА ОПЕРАЦИЯ (Д.Н.АТАБЕКОВ)

Хирургическая операция перемещения дна мочевого пузыря кпереди при недержании мочи у женщины, обусловленном недостаточностью сфинктера уретры.

41. АТАБЕКОВА РАЗРЕЗЫ (Д.Н.АТАБЕКОВ)

Прямые и дугообразные разрезы стенки влагалища для ушивания пузырно-влагалищных и кишечно-влагалищных свищей.

42. АХУМАДИ-АРГОНСА-ДЕЛЬ КАСТИЛЬО СИНДРОМ (Ahumada, Argonzo, del Castillo)

Синоним: Аргонса — дель Кастильо синдром. Описан в 1932 году.

Симптомокомплекс, который наблюдается при наличии хромофобной аденомы передней доли гипофиза или опухоли в области промежуточного мозга. Характеризуется триадой симптомов:

- а) первичной или вторичной аменореей,
- б) галактореей,
- в) уменьшением количества гипофизарных гонадотропинов (ФСГ и ЛГ) в моче.

Синдром преимущественно наблюдается у молодых небеременевших и нерожавших женщин. Синдром галактореи-аменореи часто провоцируется употреблением гестагенных препаратов, которые назначаются с целью нормализации менструального цикла или предупреждения нежелательной беременности.

43. АША ПОЛОВАЯ СТЕРИЛИЗАЦИЯ

Хирургическая операция перевязки маточных труб в перешеечной части с перитонизацией листками широкой связки матки, производится для выключения детородной функции.

44. АШАРА-ФУА-КРУЗОНА СИНДРОМ (ASHARD, FOIX, CROUZON)

Аномалия развития: отсутствие нижних крестцовых позвонков и копчика с недоразвитием отдельных частей таза и мышц нижних конечностей, сопровождается недержанием кала и мочи.

45. АШАРДА-ТИЕРА СИНДРОМ (Ashard, Tiers)

Синоним: сахарный диабет бородатых женщин. Описан в 1912 году.

Ожирение, выраженный гирсутизм, гипертония, аменорея и сахарный диабет — симптомы, которые развиваются в пред- и климактерическом периоде. У женщин с синдромом А.-Т. экскреция с мочой 17-КС и 17-ОКС повышена в связи с гиперплазией или опухолью коры надпочечников. Сопутствующий этой болезни гипертрихоз по мужскому типу включает в себя исключительно только рост бороды без других вирильных признаков.

46. АШАФФЕНБУРГА СИНДРОМ

Временное острое нарушение психики в форме аффекта растерянности, наблюдающееся у женщин во время родов или непосредственно после них.

47. АШГЕЙМА–ЦОНДЕКА РЕАКЦИЯ (Aschheim, Zondek)

Синоним: качественная проба на хорионический гонадотропин.

Исследования проводят на 5 инфантильных самках белых мышей в возрасте 3–5 недель, весом 6–8 г. Утреннюю мочу беременной женщины фильтруют, при щелочной или нейтральной реакции подкисляют уксусной кислотой до слабокислой реакции по универсальному индикатору. Каждому животному на протяжении 2 дней по 3 раза в день вводят подкожно по 0,4 мл (всего 2,4 мл) исследуемой мочи, которую сохраняют в холодильнике. Через 96–100 часов (4 суток) после первой инъекции мышей убивают эфиром и исследуют яичники. При положительной реакции (наличие беременности у женщины) яичники увеличены, с признаками кровоизлияния в стимулированных фолликулах. Неизмененные яичники свидетельствуют об отсутствии беременности. Наличие в яичниках только увеличенных фолликулов, но без признаков кровоизлияния в них, оценивается как сомнительный результат, и в таком случае пробу повторяют через несколько дней.

Достоверность метода 98–99%.

48. АШЕРМАНА СИНДРОМ (Ascherman)

Синоним: синдром Фритча (Fritsch amenorrhoea traumatica).

Описан в 1948 году.

Внутриматочные соединения (синехии) после чрезмерного и грубого выскабливания слизистой матки, миомэктомии «рождающегося» фиброматозного узла или длительного ношения песариев. Характерные для синдрома нарушения менструации, аменорея и ановуляция нередко усложняются стойким бесплодием и спонтанными выкидышами. В случае родов иногда возникает истинное приращение плаценты, которое требует оперативного вмешательства, что нередко заканчивается ампутацией матки.

49. АША ПОЛОВАЯ СТЕРИЛИЗАЦИЯ (Asch)

Хирургическая перевязка маточных труб в перешеечной части с легированием и перитонизацией места разреза листками широкой связки матки. Выполняется с целью повышения эффективности стерилизации и надежного исключения детородной функции у женщин с противопоказаниями к деторождению.

50. АШАФЕНБУРГА СИНДРОМ (Aschaffenburg)

Временное, не обусловленное инфекцией острое нарушение психики в форме аффекта растерянности, которое иногда наблюдается у женщин во время родов или непосредственно после них.

51. АШКЕНАЗИ–РОХА СИНДРОМ (Askenazy, Roch)

Комплекс наследственных аномалий у взрослой женщины детородного возраста: кахексия, отек всего тела, гипотермия, гипертрихоз нижней части тела, аменорея. Морфологически — гипертрофия островков Лангерганса. Гинекотропизм.

52. АСТВАЦАТУРОВА НОСОГУБНЫЙ РЕФЛЕКС

Синоним: назолабиальный рефлекс.

Сокращение круговой мышцы рта (сосательное движение) при легком постукивании указательным пальцем по лицу новорожденного возле основания носа. Физиологический рефлекс у детей до 1 года, в более позднем возрасте характеризует симптом псевдобульбарного паралича.

53. АСТРИНСКОГО ПРИЕМ

Акушерский прием, который используется при ведении родов при узком тазе. В конце периода раскрытия роженицу укладывают на родовом столе (кровать Рахманова) таким образом, чтобы она во время потуги способствовала продвижению плода путем сильного прижатия согнутых в коленях ног к животу собственными руками. Прием используют для искусственного увеличения крестцового кифоза в период изгнания плода. При его использовании рекомендуется подкладывать под ягодицы роженицы валик (полюстер) высотой до 20 см.

54. АУФЛЕСА СИНДРОМ (Auflesos)

Синоним: синдром галактореи неоперированной молочной железы.

Возникает у женщин в неизменной молочной железе после ампутации второй по поводу рака молочной железы. Синдром не сопровождается аменореей.

55. БАБИНСКОГО-ФРЕЛИХА СИНДРОМ (Frolich)

Синоним: адипозо-генитальная дистрофия.

Развивается синдром в пубертатном периоде. Наблюдается при этом задержка роста и полового развития, гипоталамическое ожирение. Жир откладывается в области живота, лица, грудных желез, что придает девочке вид взрослой женщины. В выраженных случаях заболевания до 18 лет ожирение не исчезает. До этого времени параллельно обнаруживаются: недоразвитие половых органов (узкое влагалище, маленькая шейка матки), слабо выраженные вторичные половые признаки, менструация отсутствует. Причиной синдрома является недоразвитие или поражение подбугорной области гипоталамуса.

56. JEAN LOUIS BAUDELOQUE (1746-1810)

57. БОДЕЛОКА РАЗМЕР

Синоним: наружная конъюгата (conjugata externa).



Ж. Л. Боделок

Расстояние между крестцовой ямкой (ямка под остистым отростком V поясничного позвонка) и верхним краем лонного сочленения.

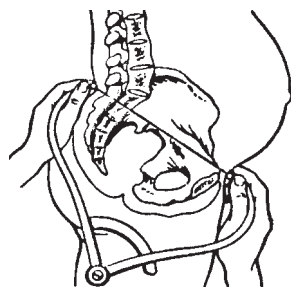
В среднем равняется 20–21 см.

58. БАДЕРА СИНДРОМ (Bader)

Описан в 1925 году.

Общее заболевание, которое сопровождается лихорадкой, катаральным воспалением слизистых оболочек и кожными эритематозными сыпями.

Заболевание характеризуется внезапным началом — лихорадкой, экссудативным ринитом, геморрагическим конъюнктивитом, резкой гиперемией слизистой оболочки губ и ротовой полости (хейлит). У женщин на слизистой оболочке влагалища появляется густая папулезная сыпь (подобная сифилитической) или вегетации, похожие на сифилис, бактериологические исследования на другие венерические заболевания — отрицательные.



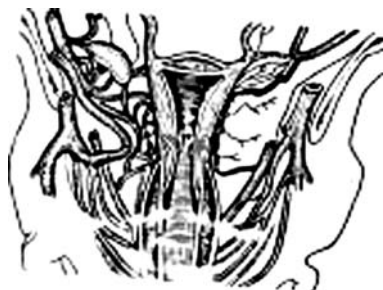Наружная конъюгата (conjugata externa)

59. БАКШЕЕВА СПОСОБ

Синоним: способ остановки послеродового маточного кровотечения.

На боковые поверхности матки справа и слева накладываются не менее чем 3–4 абортцанга (на каждую сторону): одна ветвь абортцанга вводится в полость матки и ложится на внутреннюю сторону боковой поверхности стенки матки, вторая — снаружи, накладывается на боковой свод.

Потом выполняются тракции наложенных зажимов книзу, смещая матку книзу. Сжатие тканей стенок матки с нервным сплетением и сосудами рефлекторно вызывает сокращение ее и остановку кровотечения.



Способ остановки по методу М.С.Бакшеева

60. БАКШТА КАРТИНЫ ВЛАГАЛИЩНЫХ МАЗКОВ (Bakshht)

Картина I (K1) — большое количество сегментоядерных лейкоцитов, небольшое количество «гибнущих» лейкоцитов, которые утратили оболочку и часть цитоплазмы, но сохранили ядра и сегментарное строение, гонококки в мазке преобладают в большем или меньшем количестве, другая флора отсутствует (характерно для острой гонореи).

Картина II (K2) — такая же цитологическая картина, но без наличия гонококков. Характерна для латентной формы гонореи и требует повторных исследований.

Мазки из шейки матки при цервикальном катаре. Три микроскопические картины (по Г.А.Бакшту и А.И.Петченко): а — большое количество сегментированных лейкоцитов; гонококки размещены внутри и внеклеточно; б — большое количество сегментоядерных лейкоцитов; бактериальная микрофлора отсутствует; в — большое количество лейкоцитов и микробов.



Картина III (КЗ) — характеризуется разнообразием кокковой и палочковой флоры при наличии лейкоцитов. Свидетельствует о начале выздоровления больной.

61. БАРТОНА ФОРМУЛА (Barton)

Согласно формуле Бартонна среднее артериальное давление равняется сумме систолического и удвоенного диастолического артериального давления, разделенной на 3:

$$АД ср. = \frac{АД систолическое + 2АД диастолическое}{3}$$

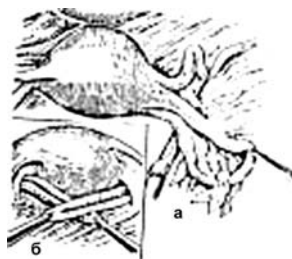
Применяется во время диагностики и лечения тяжелых форм позднего гестоза беременных.

62. БАЛЬДИ-ДАРТИГА ОПЕРАЦИЯ (Baldy-Dartigues)

Синонимы: Вебстера-Бальди-Дартига операция; операция укорочения круглых маточных связок при опущении матки и стенок влагалища.

Цель: исправление ретроверзии-флексии матки, если в основе ее лежат дефекты мышц тазового дна и опущения стенок влагалища.

Выполнение: поочередно, с правой и левой сторон, оттягивают в сторону и вверх яичник и трубу, в растянутой широкой связке матки, отступив от ребра матки (чтобы не поранить восходящую ветвь маточной артерии), зажимом Бильрота делают отверстие, концом зажима захватывают круглые связки на расстоянии 3–4 см от угла матки, петли круглых связок матки выводят через образованное отверстие в широкой связке и подшивают кетгутом № 4 или № 5 к серозной оболочке задней стенки матки.



Операция укорочения круглых связок матки по Бальди: а — первый момент; б — второй момент

63. БАНДЛЯ КОНТРАКЦИОННОЕ КОЛЬЦО (Bandl)

Высокое косое расположение контракционного кольца между телом матки и перерастянутым нижним маточным сегментом — признак угрожающего разрыва матки в родах. Согласно разработанной Бандлем теории разрыв матки происходит при сочетанном действии нескольких факторов — невозможность прохождения предлежащей части по родовому каналу при наличии бурной родовой деятельности.

64. БАНДЛЯ ТЕОРИЯ РАЗРЫВА МАТКИ (L.BANDL)

Теория, согласно которой разрывы матки происходят при сочетании механического препятствия (несоответствие размеров таза матери и головки плода) или неправильного положения плода и бурной родовой деятельности.

65. БАРА СИНДРОМ (Bar)

Синоним: колибациллез беременных.

Абдоминальный симптомокомплекс у беременных: боль в области желчного пузыря, мочеточников или аппендикса, которая сопровождается лихорадкой и бактериурией. Нередко эти явления продолжают и в послеродовом периоде, симулируя пуерперальную инфекцию. Развитие синдрома связано с проникновением кишечной палочки (гематогенным и лимфогенным путями) в разные органы в результате хронического запора, который возникает на фоне беременности и плохо поддается лечению.

66. БАРА-МАДЗАФЕРРИ-МЕЛАРКЕЯ СИНДРОМ (Bar, Mazzaferrri, Malarkei)

Синоним: синдром «пустого» турецкого седла.

Нарушение восприятия гипофизом гипоталамической регуляции репродуктивной функции. У женщин репродуктивного возраста рентгенологически обнаруживается расширенное турецкое седло, которое содержит вместо ткани гипофиза воздух (так называемый признак «пустого» турецкого седла). Клинически обнаруживается такой симптомокомплекс: галакторея, аменорея, усиленное высвобождение в кровь пролактина, преимущественно в дневное время. В норме акрофаза выделения пролактина происходит в ночное время (1-3 ч. ночи). Пневмоэнцефалография помогает при дифференциальной диагностике данного синдрома с опухолью гипофиза.

67. БАРДЕНГЕЙЕРА-МОРЕСТЕНА (B.BARDENHEUER, H.MORESTIN)

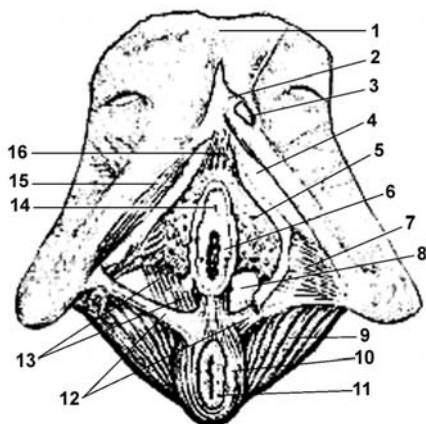
Дугообразный разрез под молочной железой для вскрытия ретромаммарного абсцесса.

68. БАРТЕРА СИНДРОМ

Форма гиперальдостеронизма с гиперплазией юкстагломерулярного аппарата почек.

Пещеристые тела клитора и луковицы предверия влагалища (вид снизу):

1 — симфиз (лонное сочленение); 2 — тело клитора; 3 — головка клитора; 4 — ножка клитора; 5 — луковица предверия; 6 — отверстие большой железы предверия; 7 — глубокая поперечная мышца промежности; 8 — большая железа предверия; 9 — мышца, поднимающая задний проход; 10 — наружная втягивающая мышца заднепроходного отверстия; 11 — заднепроходное отверстие; 12 — поверхностная поперечная мышца промежности; 13 — луковично-поперечная мышца промежности; 14 — наружное отверстие мочеиспускательного канала; 15 — седлишно-пещеристая мышца; 16 — венозное сплетение клитора и луковицы предверия влагалища.

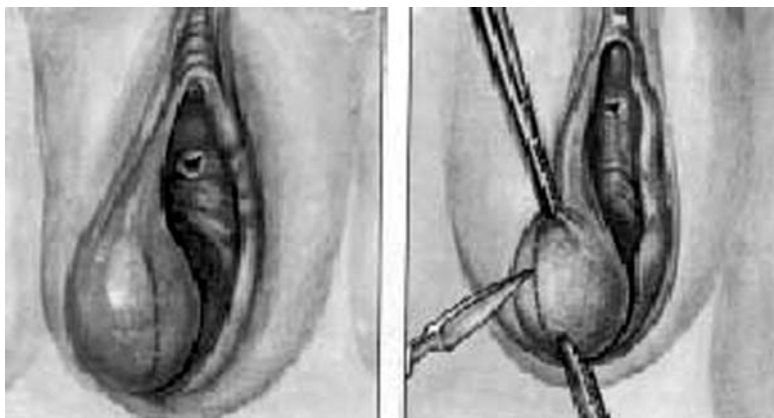


69. БАРТОЛИНИЕВА ЖЕЛЕЗА (С. Bartolium)

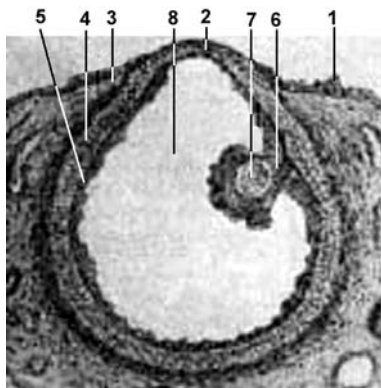
Дувернея железа (J.G.Duverney).

Большая железа предверия влагалища (gl. vestibularis major).

Сложная трубчато-альвеолярная железа, расположенная на заднем конце предверия влагалища в мочеполовой диафрагме, в толще глубокой поперечной мышцы промежности. Выводной проток железы открывается на внутренней поверхности малой половой губы. Железа нередко становится источником образования кист, воспалительных опухолей предверия влагалища.



Бартолинит (а); киста большой железы предверия (бартолиниевой) (б).



Зрелый фолликул.

1 — яичниковый эпителий; 2 — место разрыва фолликула; 3 — внешний пласт соединительной ткани; 4 — внутренний пласт соединительной ткани; 5 — зернистая оболочка; 6 — яйценосный бугорок; 7 — яйцевая клетка; 8 — пустота, заполненная фолликулярной жидкостью.

70. БАРРИ ПЛАСТ (M. Barry)

Внутренний пласт (текаткань) многослойного фолликулярного эпителия растущего фолликула (вторичного, недоминирующего) яичника женщины репродуктивного возраста.

71. БАУМА ОПЕРАЦИЯ (P.VAUM)

Вариант вагинопексии, при котором переднюю стенку влагалища фиксируют к брюшной стенке внебрюшинно.

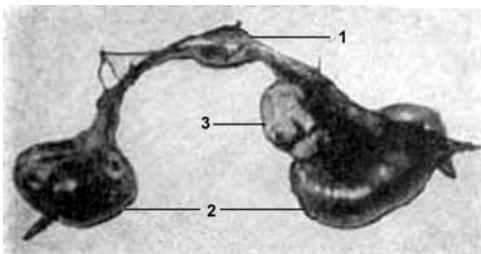
72. БАУМГАРТЕНА ИНДЕКС ТОКОЛИЗА (Baumgarten)

Симптомы	Баллы				
	0	1	2	3	4
Сокращения матки		нерегулярные	регулярные		
Разрыв плодного пузыря			высокий		низкий
Кровотечение		незначительные выделения (кровомазание)	кровотечение		
Раскрытия шейки матки		1 см	2 см	3 см и больше	

При наличии индекса токолиза менее 4-х баллов — эффект проведенной сохраняющей терапии в большинстве случаев положительный, больше 4-х баллов — отрицательный.

73. БЕЙТНЕРА СПОСОБ ДЕФУНДАЦИИ МАТКИ (Beitner)

Операция показана в случае воспалительных заболеваний придатков, если необходимо сохранить менструальную функцию. Трубы с обеих сторон поднимают на держалках и выделяют так, чтобы маточный конец их не был пересечен. Клиновидное иссечение дна матки выполняют, отступив на 1,0-0,5 см ниже места прикрепления труб к маточному углу. Полость труб, которые удаляются, при этом не раскрывается, что важно при гнойных сальпингитах. Круглые и собственные связки матки сохраняются целыми и не должны быть повреждены. Возле ребра матки с каждой стороны перевязывают трубные веточки маточной артерии (rami tubarius arterii).



Операция дефундации матки по Бейтнеру: 1 — удаленная часть матки; 2 — яичники; 3 — измененный яичник.

Зашивание начинают с наложения узловых швов на глубокие пласты миометрия, без вовлечения слизистой матки. После тщательного гемостаза накладывается непрерывный кетгутовый шов. Шов начинают накладывать со стороны широкой связки матки справа и, подойдя к ребру матки, срезают предварительно наложенные глубокие мышечные швы и продолжают дальше ушивать дно матки серозно-мышечным швом, переходя на противоположную широкую связку матки. При недостаточности тканей серозной оболочки матки для перитонизации раны делают свободную пересадку отсеченного лоскута большого сальника.

74. БЕККЕТЕЙГ-ХОФМАНА ФАКТОРЫ РИСКА ПРЕЖДЕВРЕМЕННЫХ РОДОВ (Bekketeig, Hoffman)

Факторы риска	Процент беременных с данными факторами риска	Относительный риск	Прогностическая способность
1	2	3	4
Материнские:			
первородящая, <20 лет	17,6	1,5	9
первородящая, >35 лет	0,6	1,1	8
первородящая, незамужняя	12,1	1,7	10
многорожавшая, <20 лет	1,8	5,2	11

1	2	3	4
<u>Связанные с предыдущими родами:</u>			
недонашивание	6,7	3,9	17
низкая масса тела новорожденного	8,3	3,5	15
кровотечение во время беременности	2,4	2,6	13
отслойка или предлежание плаценты	1,6	2,8	14
гестозы	6,6	0,7	4
неправильное предлежание плода	2,6	1,7	9
врожденные уродства развития	3,4	0,8	5
<u>Осложнения настоящей беременности и родов:</u>			
кровотечение во время беременности	2,9	7,4	32
отслойка или предлежание плаценты	1,6	10,5	46
гестоз	5,5	1,2	6
неправильное положение плода	2,8	3,3	16
врожденные уродства развития	3,8	2,0	10

* — Прогностическая способность определяется как процент преждевременных родов при наличии фактора риска.

** — Имеются в виду только первые роды, а риск недонашивания следующих беременностей вычисляется исходя из вторых родов.

75. БЕКЛАРДА СИМПТОМ (Beclard)

Образование центра оксификации в нижнем эпифизе бедренной кости появляется у плода в последние 2 недели внутриутробного периода жизни. УЗД — диагностический признак доношенности плода.

76. BECLARD PIERRE AUGUSTE (1785-1825) — французский акушер.

77. БЕЛЕНТАЙНА-РУНГЕ СИМПТОМОКОМПЛЕКС (Balantaine, Runge)

Синонимы: синдром Рунге (Runge); синдром Белентайна (Balantaine); синдром дисфункции плаценты; синдром Клифорда (Kliford).

Дисфункция плаценты при наличии признаков истинного перенашивания плода: беременность у первородящих женщин (обычно старше 26-ти лет) продолжительностью 280-300 дней протекает на фоне резкого уменьшения количества околоплодных вод.

У новорожденных сухая, желтушная, пергаментная кожа, нередко имеет место шелушение кожи в виде целых лоскутов отслаивающегося эпидермиса. Одновременно на коже новорожденного отсутствует сыровидная смазка и пушковые волосы. Рост плода больше нормы, упитанность его снижена. В момент родов нередко у новорожденного возникает тяжелая асфиксия в результате заглатывания и аспирации околоплодных вод. Часто у таких новорожденных развиваются судороги, нередко при осложненном течении родов плод погибает от тяжелой гипоксии и асфиксии. Если послеродовой период протекает без осложнений, прогноз для плода, как правило, благоприятный.

78. ANTUNE JOHN WILLIAMS (1861–1923) — шотландский акушер.

79. GE HANS (1892–1964) — немецкий акушер.

80. БЕРАРДИНЕЛЛИ СИНДРОМ (Berardinelli)

Описан в 1945 году.

Комбинированное врожденное конституционно-гормонально-обменное заболевание на фоне гиперфункции гипофиза.

Симптоматология:

а) ускоренный рост по типу акромегалоидного гигантизма;
б) атлетическое строение тела;
в) гипергенитализм (преждевременное развитие и рост половых органов) при отсутствии вторичных половых признаков (рост волос на подбородке и лобке отсутствуют);

г) атрофия подкожной жировой клетчатки по типу липодистрофии;

д) гипертрофия скелетной мускулатуры;

е) гепатоспленомегалия;

е) гипертония;

ж) гиперпигментация.

81. БЕРГМАННА СИНДРОМ (С.BERGMANN)

Синоним: Морена-Леви синдром.

Сочетание замедленного полового созревания, роста, склеродермиформных изменений и нарушений пигментации кожи, отсутствия волос на лобке и в подмышечных ямках, дистрофии ногтей и подкожной жировой клетчатки, обусловленное недостаточностью передней доли гипофиза в пубертатном периоде.

82. БЕРКИТТА ЛИМФОМЫ (D.BURKITT)

Злокачественная лимфома, локализирующаяся главным образом вне лимфатических узлов, чаще в почках, яичниках: наблюдается в странах Африки и Азии.

83. БЕДНАРА АФТЫ (A. Bednar, 1816–1888)

Синоним: крыловидные язвы, афты.

Язвы на слизистой оболочке твердого неба у новорожденных, которые возникают при неосторожном протирании рта во время туалета дыхательных путей и полости рта в послеродовом периоде или в результате травмирования жесткой соской.

84. БЕНЗАДОНА СИМПТОМ (Benzadon)

Признак нагноения (мастит) или опухоли молочной железы. Если двумя пальцами сжать сосок молочной железы, а другими пальцами передвинуть пальпирующуюся опухоль к середине, то наблюдается втягивание соска.

85. БЕХТЕРЕВА СИНДРОМ

Постапоплексическая гемитония, односторонний гипертонус, повышенная возбудимость мышц, тонические судороги. Возникает при поражении полосатого тела и бледного шара.

86. БЕХЧЕТА БОЛЕЗНЬ (H. Behcet)

Синонимы: Бехчета синдром; Турека большой афтоз.

Хроническое заболевание, предположительно вирусной этиологии, характеризуется афтозно-язвенными изменениями слизистой оболочки половых органов, полости рта, поражением глаз, рецидивирующим течением.

87. БИЗИНБЕРГЕРА СИМПТОМ (Bisinberger)

Массивное и быстрое восполнение кровопотери консервированной кровью во время геморрагического синдрома в акушерско-гинекологической практике (атоническое или гипотоническое маточное кровотечение в послеродовом периоде, отслойка плаценты, разрыв матки, внематочная беременность и прочее), заканчивается гемотрансфузионной перегрузкой правой половины сердца. Характерными признаками синдрома являются: колющая боль в сердце, падение пульса, цианоз, одышка, иногда коллапс.

88. БИЛЬРОТА ТЯЖИ (Ch. A. Bilroth)

Синоним: Валентина трубочки (G. G. Valentin).

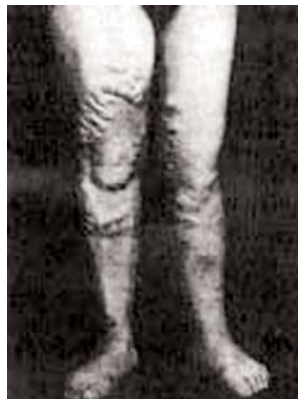Сосредоточение половых клеток (яйцеклеток) в развивающемся яичнике в период внутриутробного развития плода женского пола.

89. БИСХАРДА СИМПТОМ (Bischarde)

Появление болезненности (при пальпации) в области внутренней поверхности пятки и щиколотки у беременных женщин. Симптом характерен для гиперкоагуляции и формирующегося у женщин в связи с беременностью тромбоза глубоких вен голени.

90. БИТТОРФА СИМПТОМ (Bittorf)

Появление боли в области почки при надавливании на область яичников или при пальпации яичников на стороне пораженной почки. Симптом, характерный для мочекаменной болезни. Применяют при дифференциальной диагностике внематочной беременности и мочекаменной болезни.



91. БИШОПА ШКАЛА (Bishop)

Оценка степени «зрелости» шейки матки при диагностике ее готовности к родовой деятельности.

Параметры оценки шейки матки	Степень зрелости шейки матки			
	0-ая	1-ая	2-ая	3-я
Раскрытие, см	<1	1-2	2-4	>4
Длина, см	>4	2-4	1-2	<1
Консистенция	плотная	средняя	мягкая	
Положение	кзади	среднепереднее		
Уровень	0-3	0-2	0-1	0

Шкала может быть дополнена кольпоцитологическими и цитохимическими исследованиями (уровень внутриклеточных фосфолипидов, уровень пероксидазы в клетках эпителия влагалища).

92. БЛЕКСЛЕНДА СИМПТОМ (Blexlend)

На живот выше уровня передних верхних остей подвздошных костей накладывают длинную и крепкую линейку, на которую при этом сильно надавливают двумя руками в направлении позвоночного столба. При кисте яичника ощущается пульсация брюшной части аорты. Применяется для дифференциальной диагностики кисты яичника и наличия свободной жидкости в брюшной полости (например, при асците).

93. БЛОХА ПРОБА

Выполняется давление пальцами на переднюю брюшную стенку в области проекции шеи плода с одновременным контролем сердцебиения плода на кардиотокографе или выслушивание сердцебиения с помощью аппарата «Малыш». При обвитии пуповины вокруг шеи плода отмечается падение частоты сердечных сокращений до 50-80 ударов в 1 мин.

94. БЛЮМЕРА СИМПТОМ (Blumer)

Мучительное подтягивание слизистой оболочки прямой кишки, которое определяется при ректальном исследовании. Наблюдается при вовлечении брюшины дугласова кармана при воспалительном или опухолевом процессе (при нагноившейся внематочной беременности, разрыве гнойного сактосальпинкса и др.).

95. БЛЮМБЕРГА СИМПТОМ

Синоним: симптом Щеткина-Блюмберга.

Признак воспаления или раздражения брюшины (при аппендиците, нарушенной внематочной беременности, пельвиоперитоните и др.). При медленном нажатии рукой на живот больная почти не ощущает боли, острая боль появляется при быстром отнимании исследующей руки.

96. BERG MORITZ (1873–1955) — немецкий хирург

97. БОГОЛЕПОВА СИМПТОМ

Признак нарушения периферического кровообращения у беременной: больная вытягивает две руки вперед, врач определяет цвет кожи кистей и кровенаполнение. Потом беременная одну руку поднимает максимально вверх, другую — опускает книзу, держит их в таком положении 30 секунд. У здоровых беременных цвет обеих кистей становится одинаковым через 30 сек., при нарушении периферического кровообращения выравнивание цвета конечностей наступает только через 1–2 мин. и более.

98. БОГОЛЕПОВ НИКОЛАЙ КИРИЛЛОВИЧ (1900–1980) — русский невропатолог

99. БОДЕ МЕТОД (I. Bode)

Хирургическая операция образования дубликатуры круглых связок матки с целью их укорочения при ретродевиации матки.

100. БОЛДУИНА ОПЕРАЦИЯ (Bolduin)

Синоним: образование искусственного влагалища при синдроме Рокитанского-Кюстнера-Хаузера.

После рассечения гимена тупым путем делают ложе для будущего влагалища между мочевым пузырем и прямой кишкой. Потом вскрывают брюшную полость, захватывают петлю тонкой кишки (на 20 см от ее соединения со слепой) и определяют длину брыжейки. При достаточной ее длине выбранную петлю резизируют, концы ее сшивают двурядным швом, как и анастомоз между концами тонкой кишки. Брюшину ушивают наглухо. Выведенную петлю рассекают и края ее подшивают к краям гимена, благодаря чему формируется влагалище.

101. БОЛТА СИМПТОМ (Bolt)

Признак разрыва маточной трубы при внематочной беременности.

Выраженная болезненность при смещении шейки матки в стороны от центра ее расположения. Наблюдают при разрыве маточной трубы или апоплексии яичника.

102. БОНА УЗЕЛКИ (H. Bohn)

Сосредоточение ороговевших клеток эпителия в виде прерывистого тяжа в слизистой оболочке рта новорожденного, расположенного над швом твердого неба и гребнем альвеолярных отростков.

103. БОНДАРЕНКО СИМПТОМ

Смещение матки, которую пальпируют, в сторону перпендикулярно ее физиологическому расположению вызовет боль. Характерно при наличии спаечного процесса в малом тазу. Наблюдается при спаечной болезни различного генеза.

104. БОНИЛА-МУСОЛЕСА СИНДРОМ (F. T. Bonilla-Musoles)

Синоним: синдром рефрактерных яичников.

Описан в 1975 году.

Характеризуется наличием:

а) аменореи;

б) гипергонадотропинемии;

в) гиперреактивности на введение эндогенных гонадотропинов.

Гистологически: определяется нормальное строение фолликулярного аппарата яичников женщины.


Фенотип женский, вторичные половые признаки развиты весьма слабо (инфантильные). Кольпоцитограмма: резко выраженная гипоэстрогения. Кариотип — 46XX, 47XXX. Экскреция 17-КС составляет 3,87-7,4 мг. Причина неизвестна. Лечение экзогенно введенными эстрогенами неэффективно по причине отсутствия захватывания эстрогенов эстроген-зависимыми рецепторами.

105. БОННЕРА МЕТОД

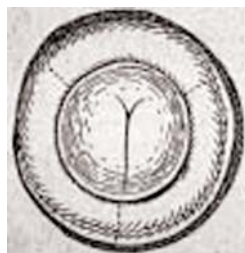Акушерский ручной прием, заключающийся в пальцевом расширении шейки матки с целью ускорения ее раскрытия.

106. БОССИ ОПЕРАЦИЯ (Bossi)

Акушерская операция форсированного одномоментного расширения канала шейки матки во время родов с помощью специального инструмента, четыре ветви которого вводят в сомкнутом состоянии в канал шейки матки и медленно раздвигают. Устаревшая операция, которая в данный момент не применяется из-за высокого риска разрыва шейки матки.



а — дилататор Фроммера; б — усовершенствованный расширитель Босси (вместо 4 branш — 8)



Инцизия шейки в трех местах

107. БОУЕНА БОЛЕЗНЬ (Bowen)

Предопухоловое заболевание вульвы. Характеризуется наличием плоских или возвышенных над кожей пятен с четкими краями и некоторой инфильтрацией подлежащих тканей. Морфологически обнаруживается картина с паракератозом и акантозом.

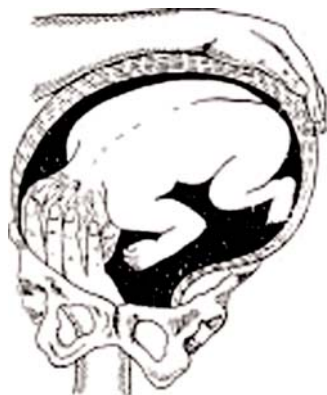108. БОЯРКИНА ТЕХНИКА АКУШЕРСКОГО ПОВОРОТА (С.Я.Бояркин)

Синоним: наружновнутренний (комбинированный) акушерский поворот плода на ножку.

Метод состоит из трех моментов:

- а) первый — после разрыва плодного пузыря всю кисть руки вводят в полость матки и захватывают головку;
- б) второй — отведение головки к дну матки (собственно поворот);
- в) третий — низведение ножки, рука акушера скользит вдоль туловища плода, по его боковой стороне, ягодицам, бедру и спускается к голени, которую и захватывает.

Если при захватывании ножки последняя выскальзывает, нужно наложить на нее петлю, с помощью которой и низводят ножку.



Внутренний поворот по Бояркину. Введение руки и захват кистью головки плода.

109. БРАУДЕ СИМПТОМ (И.Л.Брауде)

Наблюдается при внематочной беременности: легкое напряжение брюшной стенки (субдэфанс).

110. БРАУДЕ СПОСОБ БИОПСИИ (И.Л.Брауде)

После предшествующей дезинфекции и фиксации шейки матки тонким скальпелем овальным разрезом, радиально в отношении наружного зева, клиновидно иссекается подозрительная ткань таким образом, чтобы в удаленный участок попала и здоровая ткань. На рану накладывают два-три кетгутовых шва.

111. БРАУДЕ ДЕФУНДАЦИЯ МАТКИ (И.Л.Брауде)

Хирургическая операция удаления дна матки, позволяющая сохранить менструальную функцию.

112. БРАУДЕ КОЛЬПОПЕРИНЕОПЛАСТИКА (И.Л.Брауде)

Хирургическая операция при опущении или выпадении влагалища, заключающаяся в ушивании мышцы, поднимающей задний проход, после удаления якорьобразного лоскута задней стенки влагалища и вскрытия фасций влагалища.

СОДЕРЖАНИЕ

Предисловие	3
А	4
Б	17
В	37
Г	48
Д	70
Ж	80
З	82
И	84
К	88
Л	110
М	121
Н	138
О	142
П	145
Р	160
С	168
Т	180
У	183
Ф	185
Х	194
Ц	200
Ч	203
Ш	205
Щ	216
Э	216
Ю	218
Я	219
Литература	220